Artikel online veröffentlicht: 14.03.2023

SARS-CoV-2-Infektion und interstitielle Lungenerkrankungen – Positionspapier der Deutschen Gesellschaft für Pneumologie und Beatmungsmedizin

SARS-CoV-2-Infection and Interstitial Lung Disease: Position paper of the German Respiratory Society

Autorinnen/Autoren

Jürgen Behr[1], Melanie Berger[2], Torsten Gerriet Blum[3], Francesco Bonella[4], Julien Dinkel[5], Sven Gläser[6], Lars Hagmeyer[7], Nikolaus Kneidinger[1], Dirk Koschel[8,9], Antje Prasse[10], Hortense Slevogt[11], Elvira Stacher-Priehse[12], Holger Woehrle[13], Michael Kreuter[14]

Institute

1 Medizinische Klinik und Poliklinik V, LMU Klinikum der Universität München, Mitglied des Deutschen Zentrums für Lungenforschung (DZL), München, Deutschland
2 Lungenklinik Köln-Merheim und Lehrstuhl für Pneumologie, Universität Witten/Herdecke, Kliniken der Stadt Köln gGmbH, Köln, Deutschland
3 Klinik für Pneumologie, Lungenklinik Heckeshorn, Helios Klinikum Emil von Behring, Berlin, Deutschland
4 Zentrum für interstitielle und seltene Lungenerkrankungen, Klinik für Pneumologie, Ruhrlandklinik, Universitätsmedizin Essen, Essen, Deutschland
5 Klinik und Poliklinik für Radiologie, LMU Klinikum der Universität München, München, Deutschland
6 Klinik für Innere Medizin – Pneumologie und Infektiologie, Vivantes Klinikum Neukölln, Berlin, Deutschland
7 Klinik für Pneumologie und Allergologie, Krankenhaus Bethanien, Solingen, Deutschland
8 Abteilung für Innere Medizin und Pneumologie, Fachkrankenhaus Coswig, Lungenzentrum, Coswig, Deutschland
9 Bereich Pneumologie der Medizinischen Klinik, Carl Gustav Carus Universitätsklinik, Dresden, Deutschland
10 Klinik für Pneumologie, Medizinische Hochschule Hannover, Hannover, Deutschland
11 ZIK Septomics, Universitätsklinikum Jena, Jena, Deutschland
12 Pathologisches Institut, Asklepios Fachkliniken München-Gauting, Gauting, Deutschland
13 Lungenzentrum, Lungenzentrum Ulm, Ulm, Deutschland
14 Zentrum für interstitielle und seltene Lungenerkrankungen, Thoraxklinik, Universitätsklinikum Heidelberg und Deutsches Zentrum für Lungenforschung, Heidelberg, Deutschland

Schlüsselwörter
COVID-19, SARS-CoV-2, interstitielle Lungenerkrankungen, Lungenfibrose, Diagnostik und Therapie

Keywords
COVID-19, SARS-CoV-2, interstitial lung disease, pulmonary fibrosis, diagnosis and therapy

eingereicht 7.12.2022
akzeptiert nach Revision 2.1.2023

Bibliografie
Pneumologie 2023; 77: 143–157
DOI 10.1055/a-2007-9845
ISSN 0934-8387
© 2023. Thieme. All rights reserved.
Georg Thieme Verlag KG, Rüdigerstraße 14, 70469 Stuttgart, Germany

Korrespondenzadresse
Prof. Jürgen Behr, Medizinische Klinik und Poliklinik V, LMU Klinikum der Universität München, Mitglied des Deutschen Zentrums für Lungenforschung (DZL), Marchioninistr. 15, 81377 München, Deutschland
Juergen.Behr@med.uni-muenchen.de

ZUSAMMENFASSUNG

Die SARS-CoV-2-Pandemie hat in erheblichem Umfang die Diagnostik und Therapie interstitieller Lungenerkrankungen (ILD) beeinflusst. Insbesondere in der Frühphase der Pandemie und unter dem Einfluss der Delta-Variante ist es zu zahlreichen COVID-19-Pneumonien gekommen, in deren Gefolge sich bestehende interstitielle Lungenerkrankungen verschlechtert haben, neue entstanden sind oder entdeckt wurden. Den Einfluss einer SARS-CoV-2-Infektion – mit oder Viruspneumonie – auf vorbestehende ILD sowie die weitere Entwicklung neu entstandener pulmonaler Infiltrate und Konsolidierungen abzuschätzen, zu diagnostizieren und angemessen zu behandeln stellt eine nahezu tägli-

Heruntergeladen von: Deutsche Gesellschaft für Pneumologie. Urheberrechtlich geschützt.

che Herausforderung in den interdisziplinären ILD-Boards dar. Mit diesem Positionspapier der Deutschen Gesellschaft für Pneumologie und Beatmungstherapie e. V. (DGP) werden auf Basis des aktuellen Wissensstandes Antworten auf die wichtigsten Fragestellungen gegeben.

ABSTRACT

The SARS-CoV-2 pandemic had a tremendous impact on diagnosis and treatment of interstitial lung diseases (ILD). Especially in the early phase of the pandemic, when the delta variant was prevailing, a huge number of viral pneumonias were observed, which worsened pre-existing, triggered de novo occurence or discovery of previously subclincal interstitial lung diseases. The effect of SARS-CoV-2 infection – without or with accompanying viral pneumonia – on the further development of pre-existing ILD as well of new pulmonary inflitrates and consolidiations is difficult to predict and poses a daily challenge to interdisciplinary ILD boards. This position paper of the German Respiratory Society (DGP e. V.) provides answers to the most pressing questions based on current knowledge.

Einleitung

Im Dezember 2019 wurde erstmalig über das neue SARS-CoV-2-Virus aus Wuhan China berichtet. Am 11. März 2020 hat die WHO die SARS-CoV-2-Infektion, verursacht durch das schwere respiratorische Syndrom Coronavirus Typ 2, zur Pandemie erklärt. Bis heute hat das Virus mehr als 500 Millionen Menschen infiziert und mehr als 6 Millionen Todesfälle verursacht [1]. Das klinische Spektrum der Erkrankung reicht von milden Verlaufsformen mit einer führend grippalen Symptomatik bis hin zur ausgeprägten pulmonalen Inflammation mit der Folge eines akuten Lungenversagens, Notwendigkeit einer intensivmedizinischen Behandlung, ggf. inklusive der extrakorporalen Membranoxygenierung (ECMO).

Während COVID-19 sich primär als akute Infektionskrankheit manifestiert, mehren sich zunehmend protrahierte und chronische Verlaufsformen, die bei einer Dauer von 4–12 Wochen als Long-COVID, darüber hinaus (> 12 Wochen) als Post-COVID-19-Syndrom zusammengefasst werden, jeweils nach Ausschluss anderer Ursachen [2]. Werden im Zuge einer COVID-19-Erkrankung interstitielle Lungenveränderungen entdeckt, so stellt sich die Frage, ob diese durch die SARS-CoV-2-Infektion hervorgerufen worden sind oder bereits angelegt bzw. präexistent waren. So sind bspw. bei einem schweren Verlauf pulmonale Einschränkungen mit verminderter Diffusionskapazität und interstitiellen Veränderungen im CT-Thorax auch im Langzeitverlauf beschrieben worden [3]. Bei hospitalisierten Patienten mit vorbestehenden interstitiellen Lungenerkrankung, insbesondere mit einer idiopathischen Lungenfibrose (IPF) führt eine COVID-19-Erkrankung zu einer erhöhten Mortalität [4].

Für die SARS-Epidemie 2002 konnte in Langzeitstudien nach 15 Jahre gezeigt werden, dass sich die Lungenfunktion und die interstitiellen Veränderungen innerhalb der ersten 2 Jahre bei einem Teil der Patienten spontan erholt haben, knapp 5 % der Patienten wiesen jedoch bleibende radiologische interstitielle Lungenveränderungen auf [5, 6]. Auch bei Patienten mit MERS-Pneumonie wurde im 4-monatigen Follow-up bei ca. 60 % der Fälle eine Persistenz der radiologischen interstitiellen Veränderungen beschrieben [7]. Langzeit Follow-up-Daten über mehr als 12 Monate sind uns nicht bekannt. Das vorliegende Positionspapier fasst den aktuellen Wissensstand zum Thema COVID-19 und interstitielle Lungenerkrankungen aus unterschiedlichen Perspektiven zusammen und leitet daraus sinnvolle diagnostische und therapeutische Strategien ab.

Epidemiologie

Über den Zusammenhang zwischen der SARS-CoV-2-Infektion und interstitiellen Lungenerkrankungen (ILD) existiert eine Vielzahl von retrospektiven Studien, deren Aussagekraft eingeschränkt ist, insbesondere, weil unbekannt ist, wie hoch die Rate an präexistenten ILD gewesen ist bzw. allgemein populationsbezogene Daten fehlen. In einer der wenigen prospektiven Beobachtungsstudien konnten Wu et al. unter Ausschluss von Patienten mit präexistenten chronischen Lungenerkrankungen bei 83 Patienten mit schweren Verläufen einer COVID-19-Erkrankung aber ohne invasive Beatmung eine Häufigkeit von interstitiellen Lungenveränderungen von 78 % nach 3 Monaten und von 27 % nach 12 Monaten feststellen [8]. Risikofaktoren für den Nachweis von interstitiellen Lungenveränderungen 12 Monate nach Entlassung waren die Dauer des stationären Aufenthaltes, Notwendigkeit einer Highflow-Sauerstoff-Therapie oder einer nicht-invasiven Beatmungstherapie und die Schwere der Pneumonie im HRCT [8]. Ähnliche Ergebnisse berichteten Chen et al. bei 43 Patienten ohne Notwendigkeit einer Beatmung im Rahmen ihrer COVID-19-Erkrankung. Interstitielle Lungenveränderungen fanden sich nach 12 Monaten bei 26 % der schwerer Erkrankten und bei 13 % des gesamten Kollektivs. Auch in dieser Studie waren die Veränderungen über den Beobachtungszeitraum rückläufig [9]. In einer prospektiven multizentrischen Studie aus Italien konnten bei 178 von 270 Patienten (66 %) mit initialer SARS-CoV-2-Pneumonie im Follow-up nach 12 Monaten interstitielle Lungenveränderungen in der HRCT gezeigt werden. In dieser Kohorte waren auch Patienten nach invasiver und nicht invasiver Beatmung sowie Highflow-Sauerstofftherapie eingeschlossen. Der Anteil an interstitiellen Lungenveränderungen in Assoziation mit COVID-19 korrelierte in den 3 Untergruppen mit alleiniger Sauerstoff-, CPAP- und invasiver Beatmungstherapie mit 46 %, 65 % und respektive 80 % signifikant mit höherer Therapieintensität [10]. CT-morphologisch dominierten in allen 3 Studien nach 12 Monate Milchglasinfiltrate und retikuläre Zeichnungsvermehrungen. Honigwabenmuster wurde nur bei 3 beatmeten Patienten, insg. in 1 % der italienischen Kohorte beschrieben, 5 % wiesen

Heruntergeladen von: Deutsche Gesellschaft für Pneumologie. Urheberrechtlich geschützt.

milde Bronchiektasien auf [10]. Wu et al. detektierten keine Honigwabenzysten in ihrem ausschließlich nicht beatmeten Patientenkollektiv [8]. Die Rate an vorbestehenden ILD wurde in keiner der 3 Studien benannt [8–10].

FAZIT

Interstitielle Lungenveränderungen sind bei COVID-19 häufig. Häufigkeit und Ausprägung hängen ab von 1) zeitlichen Zusammenhang mit der SARS-CoV-2-Infektion, 2) der Schwere des Verlaufes sowie 3) der Therapie. Sie sind im weiteren Verlauf häufig spontan teilweise oder vollständig regredient [9].

Für die Post-COVID-19-ILD existiert bisher keine anerkannte Definition, auch weil sie nicht sicher abzugrenzen ist von unentdeckten, präexistenten interstitiellen Lungenveränderungen oder von beatmungsinduzierten Parenchymschädigungen.

Die Bedeutung der verschiedenen Virusvarianten und der veränderten Immunität in der Bevölkerung durch Impfungen und Infektionen ist Gegenstand intensiver Forschung weltweit [11].

Exazerbation einer vorbestehenden ILD

Da ILD-Patienten ein erhöhtes Risiko für Infekt-getriggerte akute Exazerbationen aufweisen, kann eine SARS-CoV-2-Infektion bzw. Pneumonie bei dieser Krankheitsgruppe eine besondere klinische Relevanz haben [12, 13]. In einer aktuellen großen Fall-Kontroll-Studie aus Süd-Korea fand sich bei 8.070 SARS-CoV-2-infizierten Patienten im Vergleich zu 121.500 nicht infizierten Kontrollen signifikant häufiger eine ILD (0,8 % vs. 0,4 %, $p < 0{,}001$). Demzufolge haben Patienten mit ILD ein höheres Risiko für eine SARS-CoV-2-Infektion und v. a. für einen schwereren Krankheitsverlauf (d. h. Sauerstofftherapie, ICU-Aufnahme, invasive Ventilation/ECMO oder Tod) im Vergleich zu Patienten ohne ILD (48 % versus 13 %; $p < 0{,}001$), wobei die Abgrenzung einer zusätzlichen Exazerbation der pulmonalen Grunderkrankung schwierig bis unmöglich ist [14]. Als Limitation dieser Arbeit ist jedoch anzuführen, dass Patienten mit ILD aus der SARS-CoV-2-Hauptkohorte signifikant älter (60–69 Jahre; $p < 0{,}001$) und häufiger männlichen Geschlechts (56,7 % versus 40,0 %; $p = 0{,}005$) waren im Vergleich zu den Patienten ohne ILD. In den multivariaten Analysen verdoppelte sich bei vorbestehender ILD das Risiko eines schweren COVID-19-Verlaufs (aOR 2,23; 95 %-KI 1,24–4,01). In der Subgruppe der IPF war dieses Risiko sogar rund 15-fach erhöht (aOR 14,82; 95 %-KI 3,96–63,74), hingegen bei Connective tissue disease-assoziierten ILD (CTD-ILD) nicht signifikant verändert (aOR 1,11; 95 %-KI 0,31–3,89; Referenz jeweils Patienten ohne vorbestehende ILD) [14]. Die retrospektive Studie von Esposito et al. mit 138 Patienten berichtet eine tendenzielle Assoziation zwischen HRCT-Muster und Mortalität, mit schlechterer Prognose bei Vorliegen eines UIP-Musters (Anteil UIP: bei Verstorbenen 40 % vs. bei Überlebenden 16 %; $p = 0{,}14$) [15]. Unter den weiteren untersuchten Risikofaktoren, schien das *minor* Allel T innerhalb des MUC5B promoter SNP rs35705950 vor Hospitalisierung, nicht aber vor schwerem Verlauf und Mortalität einer SARS-CoV-2-Infektion zu schützen [16]. Weitere Studien konnten zeigen, dass verkürzte Telomeren im Blut mit erhöhter SARS-CoV-2-Anfälligkeit und schlechterer Prognose assoziiert ist und zudem eine schlechtere Immunabwehr und Immunseneszenz anzeigen [17, 18]. Da auch bei Patienten mit IPF eine signifikant verminderte Telomerlänge im Blut vorherrscht, könnte dies die erhöhte Inzidenz und Mortalität der SARS-CoV-2-Infektionen bei Patienten mit IPF erklären [19, 20]. Studien bei Europäern/Nordamerikanern in der Übersicht von Valenzuela et al. zeigten ähnliche Ergebnisse wie die koreanische Kohorte und sind in der ▶ **Tab. 1** zusammen mit der großen britischen Kohortenstudie von Aveyard et al. dargestellt [20, 21]. Patienten mit fibrotischer und fortgeschrittener ILD scheinen, im Vergleich zu Patienten mit anderen Lungenerkrankungen, für schwerwiegendere Krankheitsverläufe bzw. Komplikationen, wie Exazerbation der Grunderkrankung, gefährdet zu sein [22, 23].

FAZIT

Eine präexistierende ILD ist mit einem erhöhten Mortalitätsrisiko durch SARS-CoV-2-Infektion verbunden. Besonders betroffen sind Patienten mit einer IPF oder anderen fibrotischen oder fortgeschrittenen ILD. Die Datenlage über eine erhöhte Anfälligkeit für eine SARS-CoV-2-Infektion bei ILD-Patienten und die Rolle der Immunsuppression bleibt kontrovers [20].

Die Abgrenzung einer zusätzlich durch die SARS-CoV-2-Infektion ausgelösten Exazerbation der Grunderkrankung ist oft schwierig bis unmöglich.

Diagnostik bei unterschiedlichen Szenarien

Bislang gibt es im gemeinsamen Themenfeld von COVID-19 und interstitiellen Lungenerkrankungen (ILD) insgesamt nur sehr wenig Evidenz zum Stellenwert der invasiven Diagnostik. Unter Berücksichtigung der verfügbaren veröffentlichten Daten werden im Folgenden für vier klinische Szenarien rationale Strategien formuliert.

1. Radiologisch interstitielles Muster, Verdacht auf akute oder durchgemachte COVID-19-Pneumonie
2. Vorbekannte ILD, akuter Verdacht auf COVID-19-Pneumonie oder Exazerbation
3. Diagnostizierte COVID-19-Erkrankung, Verdacht auf unabhängig davon bestehende zusätzliche ILD
4. Persistierende COVID-19-bedingte interstitielle Lungenveränderungen

1) Radiologisch interstitielles Muster, Verdacht auf akute oder durchgemachte COVID-19-Pneumonie

Seit Beginn der COVID-19-Pandemie muss in der differenzialdiagnostischen Abklärung interstitieller Lungenveränderungen das Vorliegen einer COVID-19-bedingten interstitiellen Lun-

Heruntergeladen von: Deutsche Gesellschaft für Pneumologie. Urheberrechtlich geschützt.

▶ **Tab. 1** Veröffentliche Studien über SARS-CoV-2-Infektion bei prä-existierender ILD (modifiziert aus Valenzuela C et al. Eur Respir J 2021 [21]).

Studie	Studienart	Land	Studienpopulation	Hauptergebnisse	Risikofaktoren für Mortalität
Esposito AJ et al. Am J Respir Crit Care Med 2020; 202: 1710–1713. [15]	multizentrische retrospektive, Fall-Kontroll-Studie	USA (6 Zentren)	hospitalisierte sowie nicht-hospitalisierte Patienten: ▪ 46 COVID-19 mit ILD ▪ 92 COVID-19 ohne ILD (Abgleich nach Alter, Geschlecht und Ethnizität)	Mortalität ▪ COVID-19 mit ILD 33 % ▪ COVID-19 ohne ILD 13 % ▪ erhöhtes aOR für Tod 4,3 (95 %-KI 1,4–14,0; p = 0,01) Wahrscheinlichkeit einer Hospitalisierung ▪ COVID-19 mit ILD 74 % ▪ COVID-19 ohne ILD 58 % ▪ ICU-Aufnahme ▪ COVID-19 mit ILD 47 % ▪ COVID-19 ohne-ILD 23 %	▪ fortgeschrittenes Alter ▪ niedrige DLCO ▪ UIP HRCT Muster (keine Signifikanz vs. Überlebenden)
Drake TM et al. Am J Respir Crit Care Med 2020; 202: 1656–1665. [4]	multizentrische, retrospektive, Fall-Kontroll-Studie	europäische ILD-Zentren	Hospitalisierte Patienten ▪ 161 COVID-19 mit ILD ▪ 322 COVID-19 ohne ILD (Abgleich nach Alter, Geschlecht und Komorbiditäten)	Mortalität ▪ COVID-19 mit ILD 49 % ▪ COVID-19 ohne ILD 35 % ▪ Insgesamt, erhöhtes Mortalitätsrisiko bei vorliegender ILD (aHR 1,60, 95 %-KI 1,17–2,18; p = 0,003)	▪ männliches Geschlecht ▪ fortgeschrittenes Alter ▪ Adipositas ▪ IPF ▪ FVC < 80 % Soll
Gallay L et al. Am J Respir Crit Care Med 2021; 203: 245–249. [19]	multizentrische Befragung	Frankreich (OrphaLung Netzwerk)	123 COVID-19/mit ILD ▪ 48 fibrotische idiopathische ILD ▪ 75 andere ILD	30-Tage-Mortalität ▪ fibrotische idiopathische ILD 35 % ▪ andere ILD 19 % Hospitalisierung ▪ insgesamt 84 % (21 % in ICU) ▪ 90 % fibrotische idiopathische ILD ▪ 80 % andere ILD	▪ fortgeschrittenes Alter ▪ männliches Geschlecht ▪ anamnestisch Tumor oder hämatologische Erkrankung ▪ Langzeit-Sauerstofftherapie
Aveyard P et al. Lancet Respir Med. 2021 Aug; 9(8): 909–923. [20]	bevölkerungsbezogene Kohorten-Studie	UK (Daten aus 1205 Praxen)	Daten von insgesamt 8.256.161 Patienten mit COVID-19 erfasst, davon ▪ 14.479 (0,2 %) hospitalisiert ▪ 1.542 (< 0,1 %) in ICU aufgenommen ▪ 5.956 (0,1 %) verstorben	ICU-Aufnahme ▪ COVID-19 mit IPF 6/7.454 (0,1 %); aHR 1,97 (95 %-KI 0,85–4,55) Tod ▪ COVID mit IPF 62/7.454 (0,8 %); aHR 1,47 (95 %-KI 1,12–1,92) ▪ COVID mit anderer ILD 45/5.677 (0,8 %); aHR 2,05 (95 %-KI 1,49–2,81)	Keine Angabe einer aHR bei COVID-19- Patienten mit anderer ILD und ICU-Aufnahme

aOR: adjustiertes Odds Ratio; CT: Computertomografie; DLco: Diffusionskapazität der Lunge für Kohlenmonoxide; FVC: forcierte Vitalkapazität; aHR: adjustierte Hazard Ratio; ICU: intensive care unit; ILD: interstitielle Lungenerkrankung; IPF: idiopathische pulmonale Fibrose; 95 %-KI: 95 %-Konfidenzintervall; UIP: usual interstitial pneumonia

generkrankung mitberücksichtigt werden. Dies ist von hoher Bedeutung, da die Beschwerden hinsichtlich infektbedingter Symptome auch bei COVID-19-Pneumonie häufig wenig wegweisend sind. Kommt radiologisch eine akute oder durchgemachte COVID-19-Pneumonie infrage, sollen die entsprechenden infektiologischen Untersuchungen zum Nachweis einer ursächlichen COVID-19-Erkrankung erfolgen. Zum diagnostischen Algorithmus sei an dieser Stelle auf die aktuellen Empfehlungen verwiesen [24, 25]. Saha et al. untersuchten in einer Metaanalyse 12 Studien mit insgesamt 2.245 durchgeführten Bronchoskopien bei 1.345 Patienten mit vermuteter COVID-19-Erkrankung und negativem SARS-CoV-2-Nasenrachenabstrich. Die Autoren konnten zeigen, dass bei immerhin 33,1 % dieser Patienten aus der bronchoalveolären Lavage (BAL) ein Erregernachweis gelang [26].

Roden et al. untersuchten histologische Lungenbiopsate von Patienten mit COVID-19-Erkrankung, bei denen der Zeitpunkt des Symptombeginns oder der Diagnosestellung mehr als 28 Tage vor der Gewebsentnahme lag (Autopsien, Explantate, chirurgische Lungenbiopsien und transbronchiale Kryo- und Nadelbiopsien) [26]. Bei 80 % dieser Proben fiel die SARS-CoV-2-RT-PCR positiv aus, wobei die Proben bis zu 174 Tage nach

Heruntergeladen von: Deutsche Gesellschaft für Pneumologie. Urheberrechtlich geschützt.

COVID-19-Manifestation gewonnen wurden [26]. Dies legt nahe, dass bei negativer Primärdiagnostik die molekularpathologische Analyse aus Gewebebiopsien hilfreich sein kann, um eine klinisch vermutete stattgehabte SARS-CoV-2-Infektion zu bestätigen. Die klinische und insbesondere therapeutische Konsequenz dieser spezifischen Diagnostik ist jedoch eher gering. Auch bleibt selbst bei positiver SARS-CoV-2-RT-PCR aus der histologischen Probe letztlich offen, ob es damit infektionsfähige SARS-CoV-2-Viren vorliegen und die interstitiellen pulmonalen Veränderungen in Gänze durch diese bedingt sind.

Bei asymptomatischen Patienten mit leerer Infektanamnese ist es unwahrscheinlich, dass interstitielle Lungenveränderungen durch eine COVID-19-Pneumonie bedingt sind. Hier scheint die negative SARS-CoV-2-RT-PCR aus dem nasopharyngealen Abstrich verlässlich zu sein, eine zusätzliche BAL führt zu keiner Diagnoseänderung und ist damit i.d.R, nicht indiziert [27, 28].

FAZIT

- Bei bestehendem dringendem Verdacht auf eine akute oder durchgemachte COVID19-Pneumonie sollte bei wiederholt negativer SARS-CoV-2-RT-PCR aus Nasenrachenabstrichen eine SARS-CoV-2-RT-PCR aus BAL-Material angestrebt werden.
- Bei asymptomatischen Patienten mit leerer Infektanamnese und negativem Nasenrachenabstrich soll keine SARS-CoV-2-RT-PCR aus bronchoskopisch gewonnenem Material durchgeführt werden.
- Bronchoskopische Verfahren zur Diagnosesicherung sollen nur eingesetzt werden, wenn daraus ein therapeutischer Nutzen für den Patienten resultieren könnte.

2) Vorbekannte ILD, akuter Verdacht auf COVID-19-bedingte Pneumonie oder Exazerbation

Erleiden Patienten mit einer vorbestehenden ILD eine SARS-CoV-2-Infektion, so haben sie ein höheres Risiko für einen schweren oder letalen Verlauf der COVID19-Erkrankung [29–31]. Die frühe und verlässliche Diagnose einer SARS-CoV-2-Infektion hat damit erhebliche Bedeutung für die Behandlung und das Monitoring der erkrankten Patienten. Der oben beschriebene diagnostische Algorithmus sollte daher konsequent abgearbeitet werden, sofern dies den Patienten zumutbar ist.

Das eingriffsassoziierte Risiko ist für stabile Patienten niedrig. Hingegen ermittelten Saha et al. in ihrer Arbeit, dass im Falle einer zum Bronchoskopie-Zeitpunkt bereits erforderlichen nichtinvasiven Beatmung bei ca. 60% der Fälle im postinterventionellen Verlauf eine Intubation und invasive Beatmung erforderlich wurde [26]. Ob die Bronchoskopie dabei tatsächlich einen unabhängigen Risikofaktor für die Intubationspflichtigkeit darstellt, konnte anhand der vorliegenden retro- und prospektiven Primärdaten nicht beurteilt werden. Dennoch sollte bei schwerkranken nichtintubierten Patienten die Indikation für eine Bronchoskopie kritisch gestellt werden. Außerhalb des Zeitfensters für eine spezifische virusgerichtete Therapie ist die therapeutische Konsequenz einer BAL-Diagnostik eher gering.

Das Risiko einer Übertragung des SARS-CoV-2-Virus auf das Endoskopiepersonal ist bei Einhaltung gängiger Schutzmaßnahmen wahrscheinlich gering [28]. Die DGP hat bereits in 2020 Empfehlungen zur Durchführung einer Bronchoskopie bei COVID-19-Patienten formuliert [32].

FAZIT

- Bei vorbekannter ILD und bestehendem Verdacht auf eine Infektion mit SARS-CoV-2 und leichten bis moderaten akuten respiratorischen Symptomen sollte die virusspezifische Stufendiagnostik konsequent durchgeführt werden, sofern im Bestätigungsfall eine therapeutische Konsequenz resultiert.
- Bei vorbekannter ILD und bestehendem Verdacht auf eine Infektion mit SARS-CoV-2 und schweren akuten respiratorischen Symptomen sollte bei nicht-intubierten Patienten die Indikation für eine bronchoskopische Diagnostik restriktiv gestellt werden.

3) Diagnostizierte COVID-19-Erkrankung, Verdacht auf unabhängig davon bestehende zusätzliche ILD

Bei einigen COVID-19-Patienten kommt im Zuge der Diagnostik der Verdacht auf eine bislang noch nicht diagnostizierte präexistente ILD auf. Bislang wurden zu diesem Themenfeld lediglich Kasuistiken und kleine Fallserien veröffentlicht [33, 34]. Viele der klinischen, serologischen und histopathologischen Befunde sind jedoch unspezifisch und erschweren die Abgrenzung COVID-19-bedingter Veränderungen von Befunden einer unabhängigen und präexistenten ILD [35–37]. Vor diesem Hintergrund sollen diese Fälle in einer multidisziplinären Diskussion (MDD) unter Einbindung der Fachbereiche Pneumologie, Radiologie und Pathologie und ggf. Rheumatologie evaluiert werden. Ist die Diagnose einer unabhängigen und präexistenten ILD und deren Entität bereits anhand der radiologischen und klinisch-serologischen Befunde eindeutig und klassifizierbar, so sollte in Analogie zu der DGP-IPF-Leitlinie von 2020 die MDD eine Empfehlung zur ILD-spezifischen Therapie aussprechen [38] (eine S1-Leitlinie zur Diagnostik interstitieller Lungenerkrankungen befindet sich derzeit in der Konsentierungsphase).

In Fällen mit einer nicht klassifizierbaren ILD sollte die Indikation für eine invasive Diagnostik in einer MDD unter Würdigung der aktuellen Empfehlungen und Leitlinien geprüft werden. Aufgrund der prognostischen Relevanz der akuten COVID-19-Erkrankung sollen dabei die Modalitäten und der Zeitpunkt der invasiven Diagnostik individuell gewählt werden. Abhängig von Schweregrad und Dynamik der Lungenerkrankung erscheint ein Zeitpunkt 3–6 Monate nach akuter COVID-19-Erkrankung günstig, weil dann die COVID-19-bedingten Veränderungen i. d. R. bereits deutlich rückläufig sind und die ILD-spezifischen Veränderungen in der BAL und der Histologie

Heruntergeladen von: Deutsche Gesellschaft für Pneumologie. Urheberrechtlich geschützt.

weniger überlagern. Ist eine Histologiegewinnung indiziert, sollte versucht werden, ausreichend große Biopsate zu asservieren (transbronchiale Kryobiopsie oder chirurgische Lungenbiopsie), um die histopathologische Abgrenzbarkeit ILD- und COVID-19-bedingter Veränderungen zu verbessern.

FAZIT
Bei diagnostizierter COVID-19-Erkrankung und bestehendem Verdacht auf eine unabhängig davon bestehende zusätzliche ILD sollte in einer MDD die Indikation für eine invasive Diagnostik geprüft und gegebenenfalls die Modalitäten der Probengewinnung festgelegt werden.

4) Persistierende COVID-19-bedingte interstitielle Lungenveränderungen

In der Rekonvaleszenz nach durchgemachter COVID-19-bedingter Pneumonie ändert sich die Radiomorphologie mit häufig deutlicher Rückbildungstendenz innerhalb der ersten 3–6 Monate [35]. Viele Fälle zeigen eine komplette Spontanremission. In einigen Fällen persistieren Milchglastrübungen, retikuläre Fibrosierungen, septale Verdickungen und/oder Pleura-nahe Konsolidierungslinien [10, 39]. Inwiefern therapeutische Maßnahmen in der (sub-)akuten Erkrankungsphase die Ausprägung und das Muster der radiologischen Veränderungen beeinflussen, ist unklar [36, 38, 39].

Die European Respiratory Society (ERS) hat jüngst ein Positionspapier zum Monitoring nach durchgemachter COVID-19-Erkrankung veröffentlicht [40]. Empfohlene Instrumente zur Beobachtung der interstitiellen Veränderungen und daraus resultierender Einschränkungen sind im Wesentlichen die hochauflösende Computertomografie (im Einzelfall ggf. in Low-dose-Technik) und die Funktionsdiagnostik.

Culebras et al. analysierten in ihrer retrospektiven Arbeit systematisch, welchen Einfluss eine transbronchiale Kryobiopsie auf die MDD-Empfehlung hat, wenn persistierende COVID-19-bedingte interstitielle Lungenveränderungen vorliegen. Die Autoren untersuchten 50 Patienten, bei denen aufgrund von persistierenden COVID-19-bedingten interstitiellen Lungenveränderungen in einer MDD die Indikation für eine transbronchiale Kryobiopsie gestellt worden war [41]. Die transbronchiale Kryobiopsie erfolgte im Median 108 Tage (Interquartile Range 94–151) nach COVID-19-Diagnosestellung. Die histopathologischen Muster umfassten organisierende Pneumonie (32 %), diffuse lymphoplasmazelluläre interstitielle Infiltrate (18 %), lymphoplasmazelluläre Infiltrate und Riesenzellen (8 %), fleckförmig verteilte kollagenreiche interstitielle und akveoläre Narben bei Fehlen von zellulären Infiltraten oder fibroblastäre Foci (8 %), emphysematöse und anthrakotische Veränderungen (8 %), unspezifische Veränderungen (26%). Typische Muster einer idiopathischen interstitiellen Pneumonie (z. B. UIP, NSIP etc.) wurden nicht beschrieben. Unter Berücksichtigung der histologischen Befunde wurde in insgesamt 60 % der Fälle die Indikation für eine Steroidtherapie gestellt. Die Daten zeigen, dass bei persistierenden COVID-19-bedingten interstitiellen Lungenveränderungen histopathologische Befunde von transbronchialen Kryobiopsaten im Einzelfall für die MDD-Entscheidungsfindung für oder gegen eine Steroidtherapie hilfreich sein können. Prospektive Studien müssen künftig den Stellenwert einer invasiven Diagnostik im MDD-Entscheidungsprozess weiter quantifizieren und klären, ob eine Steroidtherapie tatsächlich einen Stellenwert in der o. a. Konstellation hat oder ob die Veränderungen nicht spontan regredient sein können.

FAZIT
Bei der Diagnostik persistierender interstitieller Lungenveränderungen nach einer COVID-19-Infektion können invasive, bioptische Verfahren einen Beitrag zur Differenzialdiagnose leisten.
Die Indikation für eine invasive Diagnostik sollte in einer MDD geprüft werden. In diesem Rahmen sollten auch die Modalitäten der Probengewinnung festgelegt werden.

CT-Bildgebung bei COVID-19-Pneumonie

Eine akute COVID-19-Pneumonie zeigt in der Computertomografie typischerweise fortschreitende, gut abgrenzbare Milchglastrübungen, die häufig subpleural und basal lokalisiert sind. Abgerundete Läsionen, Crazy-Paving-Muster, lineare Verdichtungen, Parenchymbänder und Architekturverzerrungen können ebenfalls zu sehen sein und stellen häufig eine organisierende Pneumonie und/oder seltener frühe fibrotische Veränderungen dar. Das radiologische Gesamtbild kann sich von anderen Virusinfektionen unterscheiden, doch ist die Unterscheidung nicht ganz einfach. Es ist weiterhin sinnvoll, die Empfehlungen der AG Thoraxdiagnostik der Deutschen Röntgengesellschaft zur klinischen Anwendung der Thoraxbildgebung und strukturierten CT-Befundung bei COVID-19-Pandemie für akute Formen der COVID-Pneumonie zu folgen [42].

Ähnlich wie die klinische Entwicklung ist der Verlauf der radiologischen Muster auch heterogen. Nach einer durchschnittlichen Beobachtungszeit von 10 Tagen verbessern sich die Veränderungen des Lungenparenchyms in den meisten Fällen, während einige Patienten weiterhin Zeichen einer interstitiellen Zeichnungsvermehrung aufweisen. Nachbeobachtungsstudien berichten häufig von residualen, milden, nicht-fibrotischen, radiologischen Veränderungen mit interstitieller Lungenbeteiligung, insbesondere milchglasartige Verdichtung, retikuläre Zeichnungsvermehrung und subpleurale kurvilineare Linien.

Dennoch wurde eine allgemeine Verbesserung der radiologischen Veränderungen nach 6- bis 12-monatigen Nachuntersuchungen beobachtet, selbst bei geringen Bronchiektasen.

Das Risiko pulmonaler Folgeerkrankungen nach COVID-19 ist weitgehend auf Patienten mit schwerer Erkrankung beschränkt, d. h. auf Patienten, die wegen Lungenversagens intensivmedizinisch behandelt werden müssen. Darüber hinaus ist es schwierig festzustellen, ob die Lungenveränderungen ausschließlich auf die virale Wirkung zurückzuführen sind oder

Heruntergeladen von: Deutsche Gesellschaft für Pneumologie. Urheberrechtlich geschützt.

▶ **Abb. 1** Die unterschiedlichen radiologischen Verläufe einer COVID-19-Pneumonie.

zumindest teilweise auf Baro- und Volutrauma während der Beatmung sowie andere pulmonale Komplikationen, wie Pilzinfektionen oder Abszessbildungen.

Es gibt wenige Berichte über die mittel- oder langfristige Entwicklung der radiologischen Veränderungen nach COVID-19-Pneumonie, insbesondere nach leichter oder mittel schwerer COVID-19-Pneumonie.

Die unterschiedlichen radiologischen Verläufe einer COVID-19-Pneumonie zeigen die ▶ **Abb. 1**, ▶ **Abb. 2**, ▶ **Abb. 3**.

Herausforderung bei vorbestehender ILD

Eine SARS-CoV-2-Infektion bei einem Patienten mit vorbestehender ILD ist i. d. R. nicht von einer anderen Virusinfektion unterscheidbar und lässt sich nur schwer oder gar nicht von einer Exazerbation der Krankheit abgrenzen. Bei fehlenden CT-Untersuchung vor der COVID-19-Erkrankung ist letztendlich keine valide Einschätzung möglich, ob geringfügige interstitielle Lungenanomalien, Emphyseme oder Bronchiektasen als subklinische Veränderungen vorbestanden.

Die mögliche Entwicklung einer fortschreitenden interstitiellen Lungenerkrankung nach COVID-19 könnte auch auf die Stimulation von Autoimmunprozessen zurückzuführen sein, die durch SARS-CoV-2 ausgelöst worden sein könnten, oder auf das Fortschreiten von bereits bestehenden interstitiellen Lungenanomalien zu einer klinisch signifikanten interstitiellen Lungenerkrankung.

FAZIT

Patienten mit anhaltenden oder sich verschlimmernden respiratorischen Symptomen nach COVID-19-Pneumonie – insbesondere die, die eine invasive Beatmung benötigt haben – sollten eine Nachsorge mit HRCT erhalten.

Die Arbeitsgemeinschaft Diagnostische Radiologie arbeits- und umweltbedingter Erkrankungen (AG DrauE) der DRG hat Protokollempfehlungen für die Durchführung von Low-Dose-Volumen-HRCT der Lungen vorgegeben, um eine Vereinheitlichung von CT-Untersuchungen bei Anwendung unterschiedlicher Scanner sicherzustellen [43].

Pathologische Aspekte

SARS-CoV-2 befällt über mehrere Zugangswege, z. B. über den ACE2-Rezeptor, diverse Gewebe- und Zelltypen. Dadurch ausgelöste histologisch fassbare – sogenannte zytopathische – Veränderungen an den Pneumozyten sind im Vergleich mit anderen Viren gering ausgeprägt. Die Viruspräsenz lässt sich immunhistochemisch mit kommerziell erhältlichen Antikörpern nachweisen. Dieser Nachweis ist im klinischen Alltag von untergeordneter Bedeutung, da üblicherweise eine histopathologische Untersuchung von Lungenbiopsaten im Rahmen einer akuten SARS-CoV-2-Infektion nicht erfolgt.

Insbesondere in der Frühphase der Pandemie haben histopathologische Untersuchungen an Geweben SARS-CoV-2-Infizierter, die größtenteils auf autoptischem Material, Post-mortem-Biopsien und Lobektomie-Resektaten zufällig infizierter Patienten basieren, entscheidend zum Verständnis der zugrundeliegenden Mechanismen dieser neuen Erkrankung beigetragen. Die Bilder des diffusen Alveolarschadens (DAD), teils überlagert von bakteriellen Superinfektionen und der organisierenden Pneumonie als Ausdruck der akuten Lungenschädigung, waren nicht zuletzt anhand der Bildgebung zu erwarten; sie können auch bei diversen Viruspneumonien beobachtet werden. Überraschenderweise werden bei SARS-CoV-2 darüber hinaus bei

Heruntergeladen von: Deutsche Gesellschaft für Pneumologie. Urheberrechtlich geschützt.

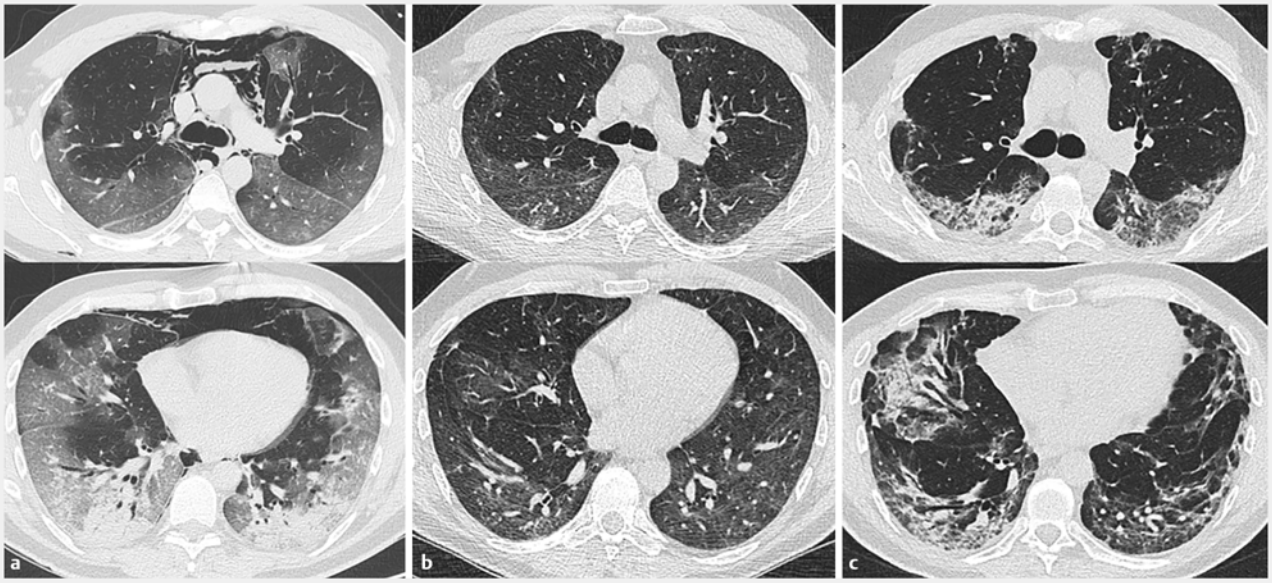

▶ **Abb. 2** Die unterschiedlichen radiologischen Verläufe einer COVID-19-Pneumonie.

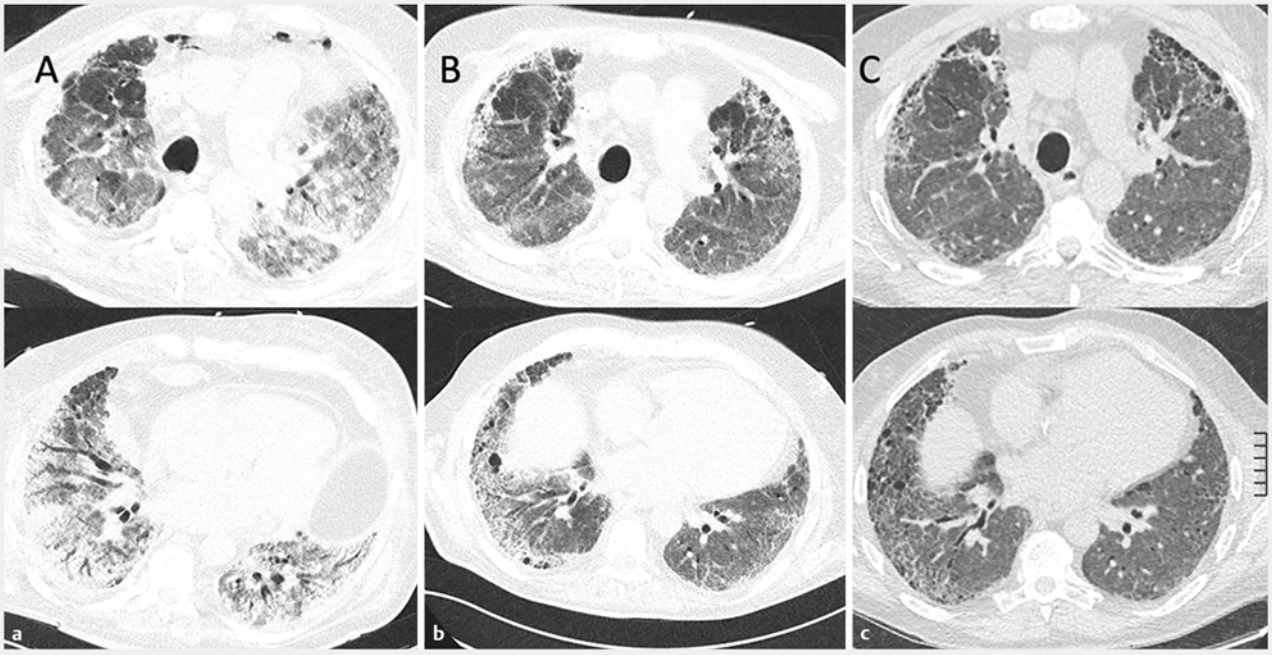

▶ **Abb. 3** Die unterschiedlichen radiologischen Verläufe einer COVID-19-Pneumonie.

den meisten Patienten thrombembolische Veränderungen diagnostiziert, die sich sowohl an größeren und kleineren Pulmonalarteriengefäßen als auch an Kapillaren nachweisen lassen [44]. Diese nahezu regelmäßig auftretenden vaskulären Veränderungen sind bei anderen Viruserkrankungen (z. B. Influenzaviren) kaum zu verzeichnen und stellen somit weitgehend ein Alleinstellungsmerkmal der SARS-CoV-2-Infektion dar. In einer Genexpressionsstudie an Lungen von an COVID-19 und Influenza Verstorbenen wurden stark differente Genexpressionsmuster beschrieben, so war eine Überexpression von in der Angiogenese beteiligten Genen bei SARS-CoV-2 zu verzeichnen [45]. In einer Autopsiestudie an 26 Verstorbenen konnte bei Verwendung künstlicher Intelligenz gezeigt werden, dass verschiedene Phänotypen existieren dürften: Es treten prädominant vaskuläre oder alveoläre Schädigungen auf, auch Mischformen sind möglich [46].

Heruntergeladen von: Deutsche Gesellschaft für Pneumologie. Urheberrechtlich geschützt.

Während die Lungenveränderungen der Akutphase gut dokumentiert sind, existieren bislang kaum Studien zu Gewebeveränderungen des chronisch verlaufenden Krankheitsbildes, das mit einer Post-COVID-ILD einhergehen kann.

In der bis dato größten retrospektiven Studie transbronchialer Kryobiopsate von 50 Patienten mit persistierenden interstitiellen Veränderungen nach SARS-CoV-2-Infektion war die organisierende Pneumonie mit 32 % die am häufigsten beobachtete Veränderung, gefolgt von lymphoplasmazellulären Infiltraten und irregulären Fibrosierungsherden bzw. Narben [41]. Diese Merkmale sind unspezifisch; eine Assoziation mit SARS-CoV-2 ist anzunehmen, wenn keine anderen Ursachen eruiert werden können und keine typischen Muster wie bei (fibrosierenden) idiopathischen interstitiellen Pneumonien (z. B. UIP, NSIP) vorhanden sind.

In einer dreidimensionalen Darstellung der pulmonalen Blutgefäße konnten mittels hierarchischer Phasenkontrasttomographie neben einer vermehrten Vaskularisation an sich Shunts zwischen Pulmonalarterien und Bronchialarterien nachgewiesen werden. In der konventionellen Histologie stellen sich derartige Veränderungen als lakunenartige, dünnwandige, an Lymphgefäße erinnernde peribronchiale Gefäßräume dar [47].

Bei Patienten mit präexistenter ILD und Zustand nach COVID-19-Erkrankung kann die Einordnung der interstitiellen Veränderungen schwierig sein. Bisher existieren hierzu keine belastbaren Studien. Nach Ansicht der Autoren ist in diesem Fall häufig eine Aggravierung der zugrunde liegenden ILD festzustellen, insbesondere der entzündlich vermittelten Läsionen bis hin zum diffusen Alveolarschaden bei akuter Exazerbation und ggf. sekundär Zunahme der Fibrose.

Einen allgemeinen diagnostischen Algorithmus für Patienten mit über 12 Wochen persistierenden Atembeschwerden nach durchgemachter COVID-19-Erkrankung zeigt ▶ **Abb. 4**.

FAZIT

Über die Notwendigkeit einer Biopsiegewinnung sollte in einer MDD entschieden werden. Gewonnenes Biopsiematerial soll auf die beschriebenen parenchymalen und vaskulären Veränderungen hin untersucht und die Ergebnisse dokumentiert werden, um deren klinische Bedeutung, im Speziellen die Auswirkung auf klinische Parameter und Hämodynamik, ihre weitere Entwicklung im Verlauf und mögliche Reversibiliät zukünftig zu untersuchen.

Therapie interstitieller Lungenparenchymveränderungen nach überstandener COVID-19-Infektion

Therapieprinzipien bei Patienten mit vorbestehender ILD und neuer SARS-CoV-2-Infektion

Die Prinzipien der medikamentösen Therapie einer interstitiellen Lungenerkrankung hängen im Wesentlichen von Diagnose bzw. Grunderkrankung, Verlauf und Schweregrad ab. Neben der entsprechenden Therapie der Grunderkrankung beinhalten die medikamentösen Therapieprinzipien i. d. R. antiinflammatorische und antifibrotische Medikation.

Aktuell gibt es keine Hinweise darauf, dass eine bestehende antifibrotische Therapie mit Nintedanib bzw. Pirfenidon das Risiko eines schweren Verlaufes bei COVID-19 erhöht. Somit sollten diese Therapieprinzipien unabhängig vom pandemischen Geschehen unverändert entsprechend der vorliegenden Evidenz sowie der vorliegenden Leitlinien eingesetzt werden. Auch eine Pausierung der Medikation während der Infektionen ist nicht indiziert [23]. Insbesondere spricht die nachgewiesene Wirksamkeit der antifibrotischen Therapie bezüglich der Reduktion von Exazerbationen bzw. Hospitalisierungen, die ja auch viral verursacht seien können, für eine Therapiefortführung [48].

Da primär inflammatorische Entitäten interstitieller Lungenerkrankungen häufig immunsuppressiv, z. B. mit Prednisolon, Mycophenolat, Azathioprin, Cyclophosphamid oder Rituximab behandelt werden, bestehen berechtigte Sorgen, dass diese Patientengruppen einem hohen Risiko für einen schweren Verlauf bei COVID-19 unterliegen [47]. Entsprechend muss im Rahmen der Pandemie die Nutzen-Risiko-Abwägung einer immunsuppressiven Therapie diese Situation zwingend berücksichtigen. In einer Stellungnahme der Deutschen Gesellschaft für Rheumatologie werden Risikokonstellationen, z. B. entsprechend der immunsuppressiven Medikation, benannt. Auch wenn sich diese Stellungnahme nicht explizit auf Patienten mit interstitiellen Lungenerkrankungen bezieht, kann die Empfehlung als Grundlage einer entsprechenden Diskussion und Risikoabwägung auch für ILD-Patienten herangezogen werden [49].

Generell ist die prognostisch positive Bedeutung der SARS-CoV-2-Schutzimpfung für Patienten mit interstitiellen Lungenerkrankungen zu betonen. Gegebenenfalls ist der Zeitpunkt der Schutzimpfungen bzw. der Einleitung einer immunsuppressiven Therapie, sofern klinisch vertretbar, entsprechend zu koordinieren, um eine ausreichende Immunantwort zu gewährleisten. Außer kasuistischen Beschreibungen liegen keine evidenzbasierten Belege vor, dass eine SARS-CoV-2-Schutzimpfung ein Risiko für den Progress einer interstitiellen Lungenerkrankung darstellt [50, 51].

Besteht bei Patienten mit interstitieller Lungenerkrankung COVID-19-Infektionen, sind diese Patienten generell als Risikopatienten zu klassifizieren und entsprechend zu therapieren. Dabei ist die das Ausmaß des Risikos zu dem der lungenfunktionellen Einschränkungen (Forcierte Vitalkapazität und Diffusionskapazität) korreliert [4, 15]. Die Therapieprinzipien bei Infektionen unterliegen einer kontinuierlichen Weiterentwick-

Heruntergeladen von: Deutsche Gesellschaft für Pneumologie. Urheberrechtlich geschützt.

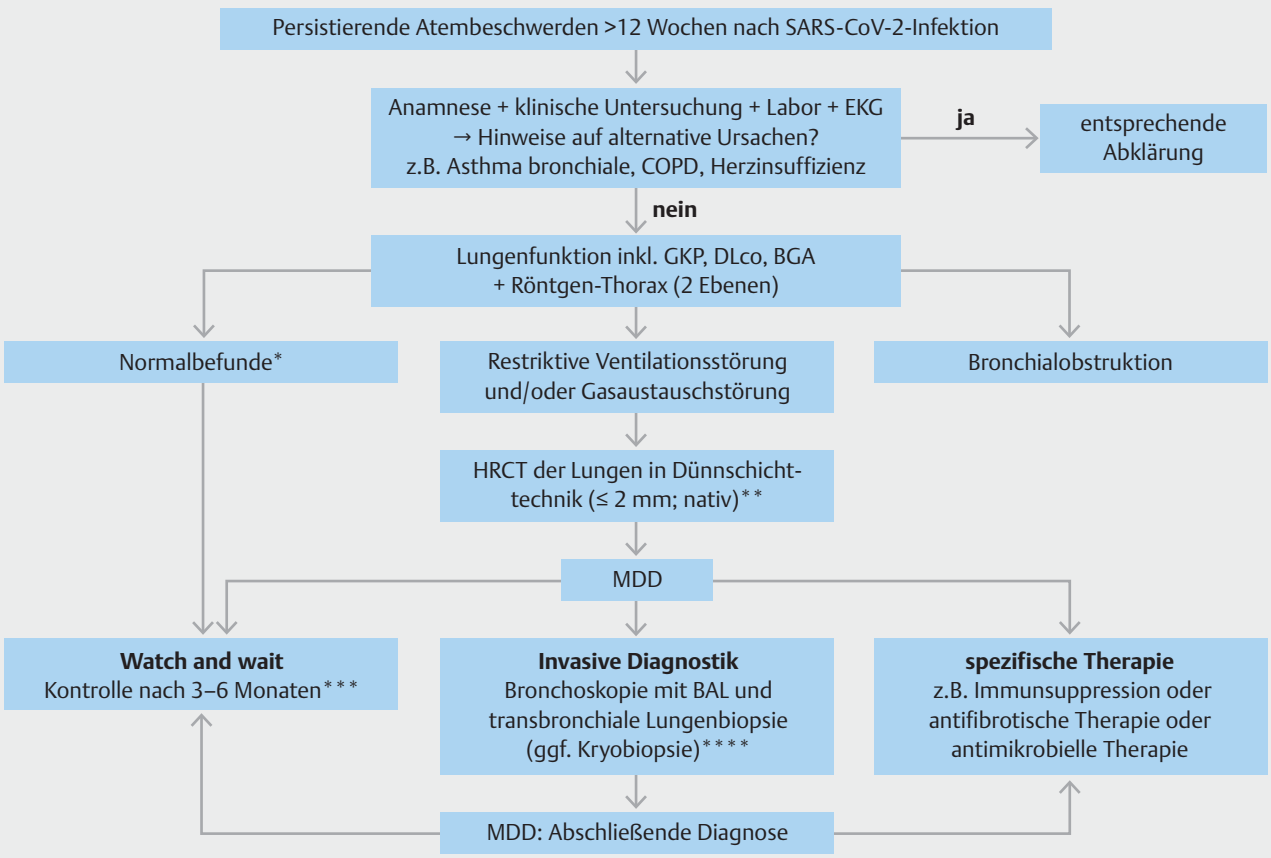

Legende: ILD = interstitielle Lungenerkrankung; COPD = chronisch-obstruktive Lungenerkrankungen; GKP = Ganzkörperplethysmografie; DLco = Diffusionskapazität für Kohlenmonoxid; BGA = Blutgasanalyse; HRCT = hochauflösende Computertomografie in Dünnschichttechnik (≤2 mm); MDD = Multidisziplinäre Diskussion; CSF = Chronic Fatigue Syndrome; EBUS-TBNA = endobronchialer Ultraschall mit transbronchialer Nadelaspriation/-biopsie; VATS = Video-assistierte Thorakoskopie;

* Diagnostik ggf. ergänzen durch Belastungstest: 6-Minuten-Gehtest, Spiroergometrie.

** Bei klinischem Verdacht auf Lungenarterienembolie: HRCT mit Kontrastmittel.

*** Alternative Ursachen erwägen, ggf. symptomatische Therapie oder psychosomatisches Konsil unter der Fragestellung CFS (siehe auch S1-Leitlinie Long/Post-COVID [2]).

**** Im Einzelfall auch EBUS-TBNA, transthorakale Punktion oder VATS-Lungenbiopsie erwägen.

▶ **Abb. 4** Diagnose-Algorithmus Post-COVID-ILD.

lung und richten sich damit nach den jeweils aktuellen Therapieempfehlungen des Robert Koch-Instituts bzw. des ständigen Arbeitskreises der Kompetenz- und Behandlungszentren für Krankheiten durch hochpathogene Erreger (STAKOB) [52].

Kommt es im Rahmen einer COVID-19-Infektion zur akuten Exazerbation eine vorbestehenden interstitiellen Lungenerkrankung, so kann diese auf die pulmonale Situation beschränkt oder bei Autoimmunerkrankungen auch extrapulmonale Manifestationen umfassen. Therapeutisch kommen in dieser Situation antiinflammatorische Medikamente zum Einsatz, wobei in der Akutphase meist Prednisolon in mittleren (bis 0,5 mg/KgKG) und höher Dosierungen (>0,5 mg/kgKG bis 5,0 mg/kgKG) je nach Akuität und Dynamik des Krankheitsgeschehens eingesetzt werden. In der subakuten Phase werden die Steroiddosen schrittweise reduziert und ausgeschlichen, v. a. bei Kollagenosen können steroid-sparende Immunsuppressiva zur Kontrolle des Krankheitsgeschehens beitragen. In hyperinflammtorischen Zuständen („Zytokinsturm“) können spezifische entzündungsblockierende Substanzen wie Tocilizumab zum Einsatz kommen.

Heruntergeladen von: Deutsche Gesellschaft für Pneumologie. Urheberrechtlich geschützt.

FAZIT

- Patienten mit interstitiellen Lungenerkrankungen sind als Risikopatienten zu klassifizieren und entsprechend zu behandeln. Je nach Ausmaß einer immunsuppressiven Therapie kann dieses Risiko variieren.
- Die Therapie von COVID-19 bei ILD-Patienten entspricht den geltenden Leitlinien der STAKOB [52].
- Eine bestehende antifibrotischen Therapie soll nicht unterbrochen werden.
- Eine bestehende antiinflammatorische Therapie soll im Rahmen der akuten COVID-19-Erkrankung evaluiert und ggf. angepasst werden.
- SARS-CoV-2-Schutzimpfungen sind entsprechend der aktuellen STIKO-Empfehlungen für ILD-Patienten zu empfehlen.
- Im Fall einer akuten Exazerbation der Grunderkrankung sind systemische Kortikosteroide, im Verlauf ggf. in Kombination mit Immunsuppressiva Mittel der Wahl.

Indikation für systemische Kortikosteroide und andere Immunmodulatoren bei Patienten mit Post-COVID-ILD

Bei Patienten mit einer COVID-19-Pneumonie kann es im Verlauf zu einer postinfektiösen organisierenden Pneumonie (OP) kommen [53]. In einer offenen Beobachtungsstudie berichteten 325 der 837 Patienten (39 %) 6 Wochen nach einer akuten COVID-19-Pneumonie über persistierende Symptome, hiervon wurde bei 35 Patienten (4,8 %) eine Long-COVID-ILD zumeist als OP diagnostiziert. Bei 30 der Long-COVID-OP-Patienten wurden Kortikosteroide über 6 Wochen in absteigender Dosierung verabreicht. Die maximale Startdosis von Prednisolon lag bei 0,5 mg/kg pro Tag, im Mittel bei 26,6 mg. Darunter konnte bei guter Toleranz eine signifikante klinische Verbesserung (MRC) und eine signifikante Zunahme der zuvor reduzierten Lungenfunktion (FVC und DLCO) sowie eine CT-morphologische Rückbildung der Long-COVID-ILD gezeigt werden [54]. In einer offenen, 1:1 randomisierten monozentrischen Studie bei 130 Patienten mit überwiegend OP-Muster im HRCT 3–8 Wochen nach der akuten COVID-19-Erkrankung konnte ein niedrig-dosierte Medikation mit Prednisolon (kontinuierlich 10 mg/d über 6 Wochen) ähnliche Effekte (Rückbildung radiologischer Veränderungen, Verbesserung von MMC, SO_2 in Ruhe, FVC) erzielen wie eine höher dosierte Therapie mit initial 40 mg/d, die dann absteigend in dem genannten Zeitraum ausgeschlichen wurde [55].

FAZIT

Patienten mit CT-morphologischen Hinweisen oder histopathologischem Nachweis einer OP infolge einer akuten COVID-19-Erkrankung sollten analog zu anderen Formen einer sekundären OP im Sinne einer postinfektiösen OP eine Therapie mit Kortikosteroiden erfolgen. Auch bei Milchglasverschattungen und NSIP-Muster kann eine Therapie mit Prednisolon erwogen werden.

Sollen antifibrotisch wirkende Medikamente bei Patienten mit Post-COVID-ILD eingesetzt werden?

Aktuell liegen keine Daten aus randomisierten Studien zum Einsatz der antifibrotischen Medikamente Nintedanib oder Pirfenidon bei Patienten mit fibrosierender Post-COVID-ILD vor. In der kasuistischen Beschreibung über den Einsatz von Nintedanib bei 4 Patienten jeweils bereits in der Akutphase einer schweren COVID-19-Pneumonie und komplikativer Ausbildung einer fibrosierenden ILD im Rahmen des ARDS. Alle 4 Verläufe waren günstig, es kamen jedoch auch Immunsuppressiva zum Einsatz [56]. Zudem liegt eine Fallserie über 30 Patienten mit beatmungspflichtiger COVID-19-Pneumonie vor, die mit einer historischen Kontrollgruppe von ebenfalls 30 Patienten verglichen wurde. Unabhängig von dem Vorliegen einer fibrosierenden ILD erhielten diese Patienten bereits ab Beginn der Beatmungsnotwendigkeit eine Therapie mit Nintedanib. Für den primären Endpunkt der 28-Tages-Letalität zeigte sich kein Unterschied in den beiden Gruppen (28-Tage-Letalität: Nintedanib-Gruppe 6/30 = 20 % vs. Kontrollgruppe 7/30 = 23 %; p = 0,834). Die Dauer der Beatmungsnotwendigkeit als sekundärer Endpunkt war in der Nintedanib-Gruppe signifikant kürzer (Mittelwert der beatmungsfreien Tage innerhalb der ersten 28 Tage: Nintedanib-Gruppe 12 Tage [0–17 Tage] vs. Kontrollgruppe 17 Tage [0–21 Tage]; p = 0,038) [57]. In einer kleinen retrospektiven Fallanalyse wurde das Outcome anhand von Lungenfunktion und CT-Verlauf von zwei Gruppen verglichen, die im Rahmen einer COVID-19-Pneumonie entweder Methylprednisolon allein (n = 9) oder in Kombination mit Pirfenidon (n = 13) erhielten. Dabei zeigten sich bessere Lungenfunktion-Parameter und CT-Befunde in der mit Pirfenidon behandelten Gruppe [58].

In der INBUILD-Studie konnte bei Patienten mit einer progredient-fibrosierenden ILD, unabhängig von der Klassifikation der zugrundeliegenden ILD (PF-ILD-Phänotyp), unter der Therapie mit Nintedanib signifikant der Verlust der Lungenfunktion (FVC) reduziert werden [59]. In dieser Indikation liegt mittlerweile auch eine Zulassung vor. Auch für Pirfenidon liegen Daten zu einer Wirksamkeit bei Patienten mit PF-ILD vor [60]. Pirfenidon ist in dieser Indikation nicht zugelassen.

Heruntergeladen von: Deutsche Gesellschaft für Pneumologie. Urheberrechtlich geschützt.

FAZIT

Zur Therapie einer akuten COVID-19-Pneumonie sollen antifibrotische Medikamente nicht eingesetzt werden.

Patienten mit einer fibrosierenden Post-COVID-ILD, die einen progredienten fibrosierenden Verlauf aufweisen, oder Patienten mit einer prä-existenten fibrosierenden ILD, die sich nach überstandener SARS-CoV-2-Infektion progredient verschlechtern und dann einen progredienten Verlauf aufweisen, sollen im Sinne einer progredienten pulmonalen Fibrose (PPF) mit Nintedanib behandelt werden. Alternativ sollte bei Unverträglichkeit oder fehlender Wirksamkeit von Nintedanib, nach Klärung der Kostenübernahme durch den Kostenträger, eine Therapie mit Pirfenidon erfolgen.

Nachsorge von Post-COVID-ILD-Patienten

Die Möglichkeit der Ausbildung einer postinfektiöse organisierende OP oder allgemein einer Post-COVID-ILD, insbesondere mit PPF-ILD-Phänotyp, ist gegeben und sollte bei diagnostischen und therapeutischen Entscheidungen bedacht werden.

FAZIT

Bei Patienten, die in Folge einer akuten COVID-19-Pneumonie und vorübergehender Beschwerdefreiheit oder Symptombesserung erneut progredient pulmonal symptomatisch werden, sollten umfassend abgeklärt werden.

Hinsichtlich einer möglichen ILD-Entwicklung sollen zeitnah Lungenfunktionsprüfung inkl. Diffusionsmessung, eine HRCT des Thorax und transthorakale Echokardiografie erfolgen. Bei Hinweisen auf eine andere Ursache (z. B. bronchiale Hyperreagibilität. Lungenarterienembolie, Myokarditis) sind entsprechende weitere Untersuchungen erforderlich.

Bei Patienten, die infolge einer akuten COVID-19-Pneumonie persistierend pulmonal symptomatisch bleiben, sollte nach 3 Monaten Lungenfunktionsprüfung inkl. Diffusionsmessung und ein HRCT des Thorax erfolgen. Bei Vorliegen einer Post-COVID-ILD und weiter persistierender Symptomatik ist anhand regelmäßiger Verlaufsuntersuchungen (z. B. im Abstand von 3–6 Monaten) zu prüfen, ob sich eine progrediente pulmonale Fibrose entwickelt, um frühzeitig eine antifibrotische Therapie einzuleiten.

Lungentransplantation

Die Lungentransplantation als *ultima ratio* zur Behandlung eines COVID-19-assoziierten Lungenversagens hat sich bereits früh in der Pandemie als mögliche Therapieoption ergeben. Erste Berichte weisen auf einen Transplantationserfolg bei ausgewählten Patienten hin [61, 62].

Die Indikation zur Lungentransplantation nach COVID-19 kann sich aus zwei Szenarien ergeben. Erstens, das COVID-19-assoziierte ARDS mit Entwicklung eines irreversiblen Lungenschadens und dem typischen histopathologischen Bild des diffusen Alveolarschadens. Darüber hinaus kann die hochgradige Destruktion der Lunge durch therapierefraktäre Konsolidierungen, Fibrose, Beatmungsschäden und/oder nicht traktable Pneumothoraces gekennzeichnet sein. Das zweite Szenario ist die therapierefraktäre Long- bzw. Post-COVID-ILD, welche nach abgeschlossenem Weaning oder nach Überführung in die Langzeitbeatmung und Rehabilitationsmaßnahmen kein Verbesserungspotenzial zeigt. Bei hochgradiger Einschränkung oder progredienter Fibrosierung kann die Indikation zur Lungentransplantation gestellt werden.

Im Unterschied zum COVID-19-assoziiertem ARDS ist die Post-COVID-ILD im Endstadium von untergeordneter Bedeutung und möglicherweise auf einen Progress eines vorbestehenden Lungenschadens im Sinne einer subklinischen oder nicht-diagnostizierten ILD zurückzuführen.

Bei COVID-19-assoziiertem ARDS stellt die Auswahl des richtigen Zeitpunktes der Listung zur Lungentransplantation eine besondere Herausforderung dar. Auf der einen Seite sollte die Irreversibilität des Lungenschadens sichergestellt sein. Dafür sind u. a. eine ausreichend lange Rekonvaleszenzzeit und konservative Therapiemaßnahmen, wie ein Therapieversuch mit Kortikosteroiden in Erwägung zu ziehen, da häufig auch eine organisierende Pneumonie als potenziell reversible Komponente besteht. Insbesondere junge Patienten weisen auch nach Monaten invasiver Beatmung und ECMO ein erhebliches Regenerationspotenzial auf (sog. Long-haulers) [63, 64].

Auf der anderen Seite birgt eine lange intensivmedizinische Versorgung Risiken, die den Transplantationserfolg gefährden. Hierzu zählen insbesondere die progrediente Leberfunktionsstörung im Sinne einer sekundär sklerosierenden Cholangitis, Blutungskomplikationen, Infektionen (z. B. Aspergillosen) und schwere Critical Illness Myopathie und Polyneuropathie. In einer multizentrischen Analyse konnte der Zusammenhang von bereits mäßig erhöhten Leberwerten und einem ungünstigen Transplantationsausgang gezeigt werden [65]. Eine tiefe Analgosedierung ist häufig aufgrund der ausgeprägten Störung der Lungencompliance unvermeidbar, erschwert jedoch zusätzlich die neurologische Beurteilung nach langen intensivmedizinschen Aufenthalt und von potenziellen neurovaskulären Manifestationen der COVID-19.

Der Zeitpunkt zur Transplantation sollte daher individuell festgelegt werden, aber nur in Einzelfällen unter 2 Monaten mechanischer Unterstützung erfolgen. Ein Ausschluss extrapulmonaler Manifestationen der COVID-19 und Komorbiditäten, die den Transplantationserfolg gefährden, ist Voraussetzung. Eine neurologische Beurteilbarkeit sollte ebenfalls angestrebt werden. Auch aktive gelistete Patienten müssen täglich hinsichtlich der Tauglichkeit evaluiert werden. Es wird daher empfohlen, dass diese Patienten am Transplantationszentrum warten.

Auch stellt nach den aktuell gültigen Richtlinien für die Wartelistenführung und Organvermittlung zur Lungentransplantation (§ 16 Abs. 1 S. 1 Nrn. 2 u. 5 TPG) die Listung zur Transplantation bei COVID-19-assoziiertem ARDS eine Abweichung von

Heruntergeladen von: Deutsche Gesellschaft für Pneumologie. Urheberrechtlich geschützt.

der Beschränkung der Aufnahme in die Warteliste dar. Dies gilt für Erkrankungen oder Umstände, die das Operationsrisiko erheblich erhöhen oder den längerfristigen Erfolg der Transplantation infrage stellen. Hintergrund ist, dass Patienten mit akutem Lungenversagen, die intensivmedizinisch durch invasive Beatmung oder extrakorporalen Organersatz behandelt werden, eine geringere Erfolgsaussicht haben als Kandidaten ohne maschinelle Unterstützung. Diese Patienten können für die Lungentransplantation i. d. R. nicht vollständig vorbereitet und evaluiert werden. In begründeten Ausnahmefällen kann in solchen Fällen in Abwägung von Dringlichkeit und Erfolgsaussicht einer Transplantation die interdisziplinäre Transplantationskonferenz entscheiden, dennoch die Aufnahme des Patienten in die Warteliste zu befürworten.

Aufgrund der Schwere der Erkrankung werden Betroffene mit einer hohen Dringlichkeit in dem Allokationsverfahren berücksichtig. Der errechnete Lung Allocation Score (LAS) ist Ausdruck des prognostizierten individuellen Transplantationsvorteils, wenn die Irreversibilität des Lungenschadens gegeben ist. Die Schwere der Erkrankung führt jedoch auch zu einem erhöhten Risiko für ein reduziertes postoperatives Überleben im Vergleich zu Patienten mit niedrigerem LAS. Da bei entsprechendem Organmangel Patienten mit COVID-19-assoziierten Lungenversagen mit anderen Patienten auf der Warteliste konkurrieren, sollten Transplantationsmediziner nach Berücksichtigung des lokalen Spenderorganaufkommens eine erfolgsorientierte Allokation dem individuellen Transplantationserfolg gegenüberstellen.

FAZIT

Für Patienten mit COVID-19-assoziiertem Lungenversagen stellt die Lungentransplantation eine mögliche Therapieindikation dar, die von erfahrenen Transplantationsmedizinern unter Berücksichtigung des Spenderaufkommens, der Warteliste und des erwartbaren Therapieerfolgs kritisch gestellt werden muss.

Für Patienten mit einer progredient fibrosierenden Post-COVID-ILD gelten hinsichtlich der Indikationsstellung zur Lungentransplantation die gleichen Regeln wie für Patienten mit Lungenfibrose anderer Genese.

Interessenkonflikt

JB erhielt Honorare für Vortragstätigkeit und Beratung von AstraZeneca, Boehringer-Ingelheim, Ferrer, Galapagos, Novartis, Roche und Sanofi/Gemzyme. MPB hat Honorare für Vorträge, Beratung und Kongresssponsoring von Boehringer-Ingelheim und Roche erhalten. TGB erhielt Honorare für Vortragstätigkeit und Beratung von Astra-Zeneca, Boehringer-Ingelheim, Johnson & Johnson, MSD, Pfizer und Roche (ohne Zusammenhang mit dieser Arbeit). FB erhielt Honorare für Vortragstätigkeit und Beratung von Boehringer-Ingelheim, Roche, Sanofi, Fujirebio und Fibrogen. JD erhielt Honorare für Vortragstätigkeit und Beratung von Boehringer-Ingelheim, Parexel und Astrazeneca. SG erhielt Honorare für Vortragstätigkeit und Beratung von Boehringer-Ingelheim, Roche, Berlin Chemie, Novartis, Astra Zeneca. LH erhielt Honorare für Vortragstätigkeit und Beratung für Boehringer-Ingelheim und Roche. NK hat keine Interessenkonflikte. DK erhielt Honorare für Vortragstätigkeit und Beratung sowie finanzielle Unterstützung bei Kongressbesuchen von Boehringer Ingelheim und Roche. AP erhielt Vortragshonorare von Boehringer Ingelheim, Novartis, Roche, Pfizer und Chiesi und Beratungshonorare von Boehringer Ingelheim, Novartis, Amgen, und Astra-Zeneca. Forschungsprojekte am Fraunhofer ITEM bestehen mit Boehringer Ingelheim, Novartis, Chiesi, AdAlta, Alentis und AiThera. ESP erhielt Honorare für Vortragstätigkeit von Boehringer-Ingelheim, Roche und Bristol-Myers-Squibb. HS hat keine Interessenskonflikte. HW hat Beratungs-/Vortragshonorare von Astra Zeneca, Allergopharma, Boehringer Ingelheim, Bioprojet, GSK, Inspire Medical, Jazz Pharma, Novartis, ResMed, Sanofi, VitalAire sowie Vivisol erhalten. MK erhielt Honorare für Vortragstätigkeit und Beratung von Boehringer-Ingelheim, Roche, Ferrer, Galapagos.

Literatur

[1] WHO Stand 10/2022. Zugriff am 23. Dezember 2022: https://www.who.int/emergencies/diseases/novel-coronavirus-2019

[2] Koczulla AR, Ankermann T, Behrends U et al. S1-Leitlinie Post-COVID/Long-COVID [S1 Guideline Post-COVID/Long-COVID]. Pneumologie 2021; 75: 869–900 doi: 10.1055/a-1551-9734

[3] Huang C, Huang L, Wang Y et al. 6-month consequences of COVID-19 in patients discharged from hospital: a cohort study. Lancet 2021; 397: 220–232 doi: 10.1016/S0140-6736(20)32656-8

[4] Drake TM, Docherty AB, Harrison EM et al. Outcome of Hospitalization for COVID-19 in Patients with Interstitial Lung Disease. An International Multicenter Study. Am J Respir Crit Care Med 2020; 202: 1656–1665 doi: 10.1164/rccm.202007-2794OC

[5] Xie L, Liu Y, Xiao Y et al. Follow-up study on pulmonary function and lung radiographic changes in rehabilitating severe acute respiratory syndrome patients after discharge. Chest 2005; 127: 2119–24 doi: 10.1378/chest.127.6.2119

[6] Zhang P, Li J, Liu H et al. Long-term bone and lung consequences associated with hospital-acquired severe acute respiratory syndrome: a 15-year follow-up from a prospective cohort study. Bone Res 2020; 8: 8 doi: 10.1038/s41413-020-0084-5 Erratum in: Bone Res 2020; 8: 34

[7] Choi WS, Kang CI, Kim Y et al. Clinical Presentation and Outcomes of Middle East Respiratory Syndrome in the Republic of Korea. Infect Chemother 2016; 48: 118–26 doi: 10.3947/ic.2016.48.2.118

[8] Wu X, Liu X, Zhou Y et al. 3-month, 6-month, 9-month, and 12-month respiratory outcomes in patients following COVID-19-related hospitalisation: a prospective study. Lancet Respir Med 2021; 9: 747–754 doi: 10.1016/S2213-2600(21)00174-0

[9] Chen Y, Ding C, Yu L et al. One-year follow-up of chest CT findings in patients after SARS-CoV-2 infection. BMC Med 2021; 19: 191 doi: 10.1186/s12916-021-02056-8

[10] Faverio P, Luppi F, Rebora P et al. One-year pulmonary impairment after severe COVID-19: a prospective, multicenter follow-up study. Respir Res 2022; 23: 65 doi: 10.1186/s12931-022-01994-y

[11] Wolter N, Jassat W, Walaza S et al. Early assessment of the clinical severity of the SARS-CoV-2 omicron variant in South Africa: a data linkage study. Lancet 2022; 399: 437–446 doi: 10.1016/S0140-6736(22)00017-4

[12] Collard HR, Ryerson CJ, Corte TJ et al. Acute Exacerbation of Idiopathic Pulmonary Fibrosis. An International Working Group Report. Am J Respir Crit Care Med 2016; 194: 265–75 doi: 10.1164/rccm.201604-0801CI

[13] Goto Y, Sakamoto K, Fukihara J et al. COVID-19-Triggered Acute Exacerbation of IPF, an Underdiagnosed Clinical Entity With Two-Peaked Respiratory Failure: A Case Report and Literature Review. Front Med (Lausanne) 2022; 9: 815924 doi: 10.3389/fmed.2022.815924

Heruntergeladen von: Deutsche Gesellschaft für Pneumologie. Urheberrechtlich geschützt.

[14] Lee H, Choi H, Yang B et al. Interstitial lung disease increases susceptibility to and severity of COVID-19. Eur Respir J 2021; 58: 2004125 doi: 10.1183/13993003.04125-2020

[15] Esposito AJ, Menon AA, Ghosh AJ et al. Increased Odds of Death for Patients with Interstitial Lung Disease and COVID-19: A Case-Control Study. Am J Respir Crit Care Med 2020; 202: 1710–1713 doi: 10.1164/rccm.202006-2441LE

[16] Verma A, Minnier J, Wan ES et al. A MUC5B Gene Polymorphism, rs35705950-T Confers Protective Effects Against COVID-19 Hospitalization but not Severe Disease or Mortality. Am J Respir Crit Care Med 2022: doi: 10.1164/rccm.202109-2166OC

[17] Froidure A, Mahieu M, Hoton D et al. Short telomeres increase the risk of severe COVID-19. Aging (Albany NY) 2020; 12: 19911–19922 doi: 10.18632/aging.104097

[18] McGroder CF, Zhang D, Choudhury MA et al. Pulmonary fibrosis 4 months after COVID-19 is associated with severity of illness and blood leucocyte telomere length. Thorax 2021; 76: 1242–1245 doi: 10.1136/thoraxjnl-2021-217031

[19] Gallay L, Uzunhan Y, Borie R et al. Risk Factors for Mortality after COVID-19 in Patients with Preexisting Interstitial Lung Disease. Am J Respir Crit Care Med 2021; 203: 245–249 doi: 10.1164/rccm.202007-2638LE

[20] Aveyard P, Gao M, Lindson N et al. Association between pre-existing respiratory disease and its treatment, and severe COVID-19: a population cohort study. Lancet Respir Med 2021; 9: 909–923 doi: 10.1016/S2213-2600(21)00095-3

[21] Valenzuela C, Waterer G, Raghu G. Interstitial lung disease before and after COVID-19: a double threat? Eur Respir J 2021; 58: 2101956 doi: 10.1183/13993003.01956-2021

[22] Mackintosh JA, Lipman M, Lowe DM et al. Protecting the vulnerable: SARS-CoV-2 vaccination in immunosuppressed patients with interstitial lung disease. Lancet Respir Med 2021; 9: 947–949 doi: 10.1016/S2213-2600(21)00326-X

[23] Myall KJ, Martinovic JL, West A. How COVID-19 interacts with interstitial lung disease. Breathe (Sheff) 2022; 18: 210158 doi: 10.1183/20734735.0158-2021

[24] Venkatesan P. NICE guideline on long COVID. Lancet Respir Med 2021; 9: 129 doi: 10.1016/S2213-2600(21)00031-X

[25] Covid-19-Verdacht. Zugriff am 20. Oktober 2022: https://www.rki.de/DE/Content/InfAZ/N/Neuartiges_Coronavirus/Massnahmen_Verdachtsfall.

[26] Saha BK, Saha S, Chong WH et al. Indications, Clinical Utility, and Safety of Bronchoscopy in COVID-19. Respir Care 2022; 67: 241–251 doi: 10.4187/respcare.09405

[27] Roden AC, Boland JM, Johnson TF et al. Late Complications of COVID-19. Arch Pathol Lab Med 2022; 146: 791–804 doi: 10.5858/arpa.2021-0519-SA

[28] Chang J, Swenson KE, Sung A et al. Coronavirus Disease 2019 Test Correlation Between Nasopharyngeal Swab and BAL in Asymptomatic Patients. Chest 2021; 159: 2488–2490 doi: 10.1016/j.chest.2020.11.006

[29] Lee H, Choi H, Yang B et al. Interstitial lung disease increases susceptibility to and severity of COVID-19. Eur Respir J 2021; 58: 2004125 doi: 10.1183/13993003.04125-2020

[30] Covid-19: Manifestationen, Komplikationen, Langzeitfolgen. Zugriff am 26. November 2021: https://www.rki.de/DE/Content/InfAZ/N/Neuartiges_Coronavirus/Steckbrief.html

[31] Omote N, Kanemitsu Y, Inoue T et al. Successful Treatment with High-dose Steroids for Acute Exacerbation of Idiopathic Pulmonary Fibrosis Triggered by COVID-19. Intern Med 2022; 61: 233–236 doi: 10.2169/internalmedicine.8163-21

[32] Darwiche K, Ross B, Gesierich W et al. Empfehlungen zur Durchführung einer Bronchoskopie in Zeiten der COVID-19-Pandemie: Update 12/2020 [Recommendations for Performing Bronchoscopy in Times of the COVID-19 Pandemic – Update 12/2020]. Pneumologie 2021; 75: 187–190 doi: 10.1055/a-1320-8250

[33] Ravaglia C, Doglioni C, Chilosi M et al. Clinical, radiological and pathological findings in patients with persistent lung disease following SARS-CoV-2 infection. Eur Respir J 2022; 60: 2102411 doi: 10.1183/13993003.02411-2021

[34] Livrieri F, Ghidoni G, Piro R et al. May 2020: Is It Always COVID-19 No Matter What? Int Med Case Rep J 2020; 13: 563–567 doi: 10.2147/IMCRJ.S277474

[35] Gagiannis D, Steinestel J, Hackenbroch C et al. Clinical, Serological, and Histopathological Similarities Between Severe COVID-19 and Acute Exacerbation of Connective Tissue Disease-Associated Interstitial Lung Disease (CTD-ILD). Front Immunol 2020; 11: 587517 doi: 10.3389/fimmu.2020.587517

[36] Zeng Q, Tang C, Deng L et al. Differential Diagnosis of COVID-19 Pneumonia in Cancer Patients Received Radiotherapy. Int J Med Sci 2020; 17: 2561–2569 doi: 10.7150/ijms.46133

[37] Konopka KE, Perry W, Huang T et al. Usual Interstitial Pneumonia is the Most Common Finding in Surgical Lung Biopsies from Patients with Persistent Interstitial Lung Disease Following Infection with SARS-CoV-2. EClinicalMedicine 2021; 42: 101209 doi: 10.1016/j.eclinm.2021.101209

[38] Behr J, Günther A, Bonella F et al. S2K-Leitlinie zur Diagnostik der idiopathischen Lungenfibrose [German Guideline for Idiopathic Pulmonary Fibrosis]. Pneumologie 2020; 74: 263–293 doi: 10.1055/a-1120-3531 Erratum in: Pneumologie. 2020; 74: e1-e2

[39] Sonnweber T, Sahanic S, Pizzini A et al. Cardiopulmonary recovery after COVID-19: an observational prospective multicentre trial. Eur Respir J 2021; 57: 2003481 doi: 10.1183/13993003.03481-2020

[40] Antoniou KM, Vasarmidi E, Russell AM et al. European Respiratory Society statement on long COVID follow-up. Eur Respir J 2022; 60: 2102174 doi: 10.1183/13993003.02174-2021

[41] Culebras M, Loor K, Sansano I et al. Histological Findings in Transbronchial Cryobiopsies Obtained From Patients After COVID-19. Chest 2022; 161: 647–650 doi: 10.1016/j.chest.2021.09.016

[42] Vogel-Claussen J, Ley-Zaporozhan J, Agarwal P et al. Recommendations of the Thoracic Imaging Section of the German Radiological Society for clinical application of chest imaging and structured CT reporting in the COVID-19 pandemic. Rofo 2020; 192: 633–640 doi: 10.1055/a-1174-8378

[43] Protokollempfehlungen der AG DRauE zur Durchführung von Low-Dose-Volumen-HRCT-Untersuchungen der Lunge. Zugriff am 20. Januar 2023: https://www.ag-draue.drg.de/de-DE/3545/protokoll-empfehlungen-der-ag-draue-zurdurchfuehrung-von-low-dose-volumen-hrct-untersuchungen-derlunge/

[44] Lax SF, Skok K, Zechner P et al. Pulmonary Arterial Thrombosis in COVID-19 With Fatal Outcome: Results From a Prospective, Single-Center, Clinicopathologic Case Series. Ann Intern Med 2020; 173: 350–361 doi: 10.7326/M20-2566

[45] Ackermann M, Verleden SE, Kuehnel M et al. Pulmonary Vascular Endothelialitis, Thrombosis, and Angiogenesis in Covid-19. N Engl J Med 2020; 383: 120–128 doi: 10.1056/NEJMoa2015432

[46] Calabrese F, Pezzuto F, Fortarezza F et al. Machine learning-based analysis of alveolar and vascular injury in SARS-CoV-2 acute respiratory failure. J Pathol 2021; 254: 173–184 doi: 10.1002/path.5653

[47] Gao Y, Chen Y, Liu M et al. Impacts of immunosuppression and immunodeficiency on COVID-19: A systematic review and meta-analysis. J Infect 2020; 81: e93–e95 doi: 10.1016/j.jinf.2020.05.017

[48] Fonseca M, Summer R, Roman J. Acute Exacerbation of Interstitial Lung Disease as a Sequela of COVID-19 Pneumonia. Am J Med Sci 2021; 361: 126–129 doi: 10.1016/j.amjms.2020.08.017

[49] Neue Empfehlungen zu COVID-19 und Rheuma (dgrh.de). Zugriff am 28. Oktober 2022: https://dgrh.de/Start/Wissenschaft/Forschung/

Heruntergeladen von: Deutsche Gesellschaft für Pneumologie. Urheberrechtlich geschützt.

COVID-19/COVID-19—Rheuma–Publikationen-der-DGRH/2022/Neue-Empfehlungen-zu-COVID-19-und-Rheuma.html

[50] Park JY, Kim JH, Lee IJ et al. COVID-19 vaccine-related interstitial lung disease: a case study. Thorax 2022; 77: 102–104 doi: 10.1136/thoraxjnl-2021-217609

[51] Ghincea A, Ryu C, Herzog EL. An Acute Exacerbation of Idiopathic Pulmonary Fibrosis After BNT162b2 mRNA COVID-19 Vaccination: A Case Report. Chest 2022; 161: e71–e73 doi: 10.1016/j.chest.2021.07.2160

[52] STAKOB: Hinweise zu Erkennung, Diagnostik und Therapie von Patienten mit COVID-19, RKI-Stellungnahmen – STAKOB: Hinweise zu Erkennung, Diagnostik und Therapie von Patienten mit COVID-19. Zugriff am 6. April 2021: https://www.rki.de/DE/Content/Kommissionen/Stakob/Stellungnahmen/Stellungnahme-Covid-19_Therapie_Diagnose.html

[53] Pogatchnik BP, Swenson KE, Sharifi H et al. Radiology-Pathology Correlation Demonstrating Organizing Pneumonia in a Patient Who Recovered from COVID-19. Am J Respir Crit Care Med 2020; 202: 598–599 doi: 10.1164/rccm.202004-1278IM

[54] Myall KJ, Mukherjee B, Castanheira AM et al. Persistent Post-COVID-19 Interstitial Lung Disease. An Observational Study of Corticosteroid Treatment. Ann Am Thorac Soc 2021; 18: 799–806 doi: 10.1513/AnnalsATS.202008-1002OC

[55] Dhooria S, Chaudhary S, Sehgal IS et al. High-dose versus low-dose prednisolone in symptomatic patients with post-COVID-19 diffuse parenchymal lung abnormalities: an open-label, randomised trial (the COLDSTER trial). Eur Respir J 2022; 59: 2102930 doi: 10.1183/13993003.02930-2021

[56] Marwah V, Choudhary R, Malik V et al. Early experience of nintedanib in COVID-19 ARDS-related pulmonary fibrosis: a case series. Adv Respir Med 2021; 89: 589–596 doi: 10.5603/ARM.a2021.0113

[57] Umemura Y, Mitsuyama Y, Minami K et al. Efficacy and safety of nintedanib for pulmonary fibrosis in severe pneumonia induced by COVID-19: An interventional study. Int J Infect Dis 2021; 108: 454–460 doi: 10.1016/j.ijid.2021.05.055

[58] Acat M, Yildiz Gulhan P et al. Comparison of pirfenidone and corticosteroid treatments at the COVID-19 pneumonia with the guide of artificial intelligence supported thoracic computed tomography. Int J Clin Pract 2021; 75: e14961 doi: 10.1111/ijcp.14961

[59] Flaherty KR, Wells AU. Cottin V INBUILD Trial Investigators. Nintedanib in Progressive Fibrosing Interstitial Lung Diseases. N Engl J Med 2019; 381: 1718–1727 doi: 10.1056/NEJMoa1908681

[60] Behr J, Prasse A, Kreuter M et al. RELIEF investigators. Pirfenidone in patients with progressive fibrotic interstitial lung diseases other than idiopathic pulmonary fibrosis (RELIEF): a double-blind, randomised, placebo-controlled, phase 2b trial. Lancet Respir Med 2021; 9: 476–486 doi: 10.1016/S2213-2600(20)30554-3

[61] Roach A, Chikwe J, Catarino P et al. Lung Transplantation for Covid-19-Related Respiratory Failure in the United States. N Engl J Med 2022; 386: 1187–1188 doi: 10.1056/NEJMc2117024

[62] Kurihara C, Manerikar A, Querrey M et al. Clinical Characteristics and Outcomes of Patients With COVID-19-Associated Acute Respiratory Distress Syndrome Who Underwent Lung Transplant. JAMA 2022; 327: 652–661 doi: 10.1001/jama.2022.0204

[63] Mohanka MR, Joerns J, Lawrence A et al. ECMO Long Haulers: A Distinct Phenotype of COVID-19-Associated ARDS With Implications for Lung Transplant Candidacy. Transplantation 2022; 106: e202–e211 doi: 10.1097/TP.0000000000004052

[64] Bermudez CA, Crespo MM. The Case for Prolonged ECMO for COVID-19 ARDS as a Bridge to Recovery or Lung Transplantation. Transplantation 2022; 106: e198–e199 doi: 10.1097/TP.0000000000004063

[65] Schwarz S, Lang C, Harlander M et al. Gamma-glutamyltransferase is a strong predictor of secondary sclerosing cholangitis after lung transplantation for COVID-19 ARDS. J Heart Lung Transplant 2022; 41: 1501–1510 doi: 10.1016/j.healun.2022.06.020

[66] Ackermann M, Tafforeau P, Wagner WL et al. The Bronchial Circulation in COVID-19 Pneumonia. Am J Respir Crit Care Med 2022; 205: 121–125 doi: 10.1164/rccm.202103-0594IM

Heruntergeladen von: Deutsche Gesellschaft für Pneumologie. Urheberrechtlich geschützt.